INFLAM'ŒIL

13 rue Dubrunfaut
75012 PARIS
Tél. : 01 74 05 74 23
>SIREN N° 451 386 544 APE N° 00014

# TYNDALL

Bulletin d' informations

et

d' échanges

N° 12 MARS 2006

Site internet : www.inflamoeil.org Courriel : inflamoeil@yahoo.fr

## SOMMAIRE

1. L'Editorial de la Présidente
2. Les uvéites de l'enfant
3. Les glucocorticoïdes
4. Diététique
5. Le champ visuel
6. La cataracte
7. Témoignage

## LES UVEITES DE L'ENFANT

**(Pr. Karine ANGIOI, CHU Nancy)**

Les uvéites de l'enfant diffèrent de celles de l'adulte pour plusieurs raisons :
Le diagnostic est souvent tardif car l'inflammation est asymptomatique ou peu symptomatique. De plus l'enfant méconnaît souvent son trouble visuel en particulier la baisse d'acuité visuelle qui passe inaperçue si l'atteinte est unilatérale et bien souvent même si

## EDITORIAL

*Chers amis,*
*Ce numéro illustre le sujet phare de notre journée d'information médicale. Pour les enfants tout particulièrement, tout doit être mis en œuvre pour éviter l'errance diagnostique et améliorer les traitements. J'espère que le témoignage de la maman de Céline encouragera d'autres parents à nous faire part de leur expérience. Nous avons besoin de vos témoignages pour convaincre les pouvoirs publics des difficultés particulières de vos enfants.*
*Le premier chapitre d'un texte sur les glucocorticoïdes et les effets secondaires de la corticothérapie précède les conseils diététiques de Madame Jean-Baptiste.*
*La cataracte conséquence fréquente des uvéites et de leur traitement et la mesure du champ visuel sont également abordés dans ces pages qui je l'espère vous intéresseront.*

*Claude ANDRIEUX*


"Edité grâce au soutien de la Fondation Groupama »

elle est bilatérale et ce d'autant plus que l'enfant est jeune.
- L'examen est souvent difficile chez l'enfant petit et on peut parfois méconnaître certains signes en particulier en périphérie rétinienne.
- Les étiologies sont différentes de celles de l'adulte. Il y a une prédominance d'atteintes inflammatoires associées à l'arthrite juvénile idiopathique. Il existe des pathologies spécifiques de l'enfant, maladie de Kawasaki et certaines granulomatoses systémiques familiales.
- La prise en charge thérapeutique est comme chez l'adulte basée sur les corticoïdes et les immunosuppresseurs mais elle est rendue plus difficile par le jeune âge de l'enfant et les effets secondaires importants chez un individu en pleine croissance.

Pour toutes ces raisons il apparaît indispensable d'insister sur l'absolue nécessité d'une coopération très étroite entre l'ophtalmologiste, le pédiatre et le médecin généraliste pour une prise en charge optimale de l'enfant (sa maladie, son traitement et leurs complications potentielles).

## Comment penser à une uvéite chez l'enfant ?

Certaines uvéites aiguës vont se manifester de façon bruyante avec un œil rouge, une douleur oculaire, une photophobie (l'enfant craint la lumière, cache son œil). Dans ces cas le diagnostic est rarement méconnu car l'enfant est amené en consultation à un ophtalmologiste.

Par contre, dans un grand nombre de cas, la symptomatologie est beaucoup plus discrète. L'œil peut être discrètement rouge ou pas du tout. D'autres signes doivent alerter l'entourage : une pupille déformée, une inégalité de taille pupillaire entre les deux yeux, un changement de couleur de l'iris, l'apparition d'un strabisme lié à une amblyopie. En effet, la baisse d'acuité est rarement signalée par l'enfant et on peut avoir une inflammation traînante aboutissant malheureusement à une baisse d'acuité visuelle déjà très sévère au moment du diagnostic.

Insistons aussi sur la nécessité de visites régulières chez l'ophtalmologiste lorsque l'enfant est atteint d'une maladie chronique en particulier inflammatoire qui peut entraîner une uvéite. La fréquence des visites systématiques doit être fixée par le pédiatre qui suit l'enfant en fonction de la forme clinique dont il est atteint.

## L'examen ophtalmologique

Il n'est jamais facile chez l'enfant car il nécessite sa coopération. Il sera d'autant plus difficile que l'enfant est jeune et parfois il est nécessaire d'avoir recours à une anesthésie générale.

L'ophtalmologiste cherche à estimer l'acuité visuelle, fait un examen du segment antérieur de l'œil à la lampe à fente, mesure la tension oculaire et fait un fond d'œil après dilatation pupillaire. Des examens complémentaires peuvent s'avérer nécessaires en fonction du type d'atteinte et si l'âge de l'enfant permet leur réalisation (angiographie, OCT (tomographie en cohérence optique) pour déterminer l'épaisseur de la rétine maculaire, échographie pour déceler la présence d'un éventuel décollement de rétine ou de calcifications en cas d'accès au fond d'œil impossible).

L'examen ophtalmologique s'accompagne d'un questionnaire approfondi

sur les antécédents personnels et familiaux de l'enfant, sur les habitudes de vie, les déplacements à l'étranger… L'enfant est habituellement confié à un pédiatre pour un examen général et un bilan est décidé en fonction de ce qui est mis en évidence. Il peut être complété par un examen sanguin, des examens radiologiques, radiographie et IRM, une ponction lombaire….

**Diagnostic et classification de l'uvéite**

Une fois le diagnostic affirmé il est établi une classification de l'uvéite selon le type anatomique de l'atteinte : antérieure (atteinte du segment antérieur, devant l'iris), intermédiaire (pars planite), postérieure (atteinte du segment postérieur, de l'œil avec atteinte du vitré, plus ou moins de la rétine et de la choroïde) ou panuvéite (atteinte de l'ensemble de l'œil).

D'autres classifications sont possibles en fonction du caractère aïgu ou chronique de l'affection et de l'étiologie.

Les uvéites antérieures sont les plus fréquentes chez l'enfant.

Toutes les uvéites peuvent se compliquer.

Chez l'enfant les complications les plus fréquentes sont **:**

- une kératite en bandelette (atteinte de la cornée avec des dépôts calcaires en surface)
- des synéchies irido-cristalliniennes (adhérences entre l'iris et le cristallin)
- une cataracte (liée à l'inflammation chronique ou au traitement prolongé par corticoïdes)
- une hypertonie oculaire (liée à l'inflammation ou au traitement prolongé par des corticoïdes)
- un œdème maculaire, un œdème papillaire, une membrane épi rétinienne, un trou maculaire, un décollement de la rétine.

**Traitements**

Le traitement peut être limité à une corticothérapie locale par collyres en cas d'atteinte antérieure. En cas d'échec d'un traitement local, on peut avoir recours à des injections de corticoïdes locorégionales avant d'envisager un traitement par voie générale. Mais cette décision est difficile à prendre chez le jeune enfant et nécessite généralement une anesthésie générale.

Une corticothérapie générale est parfois nécessaire en cas d'atteinte antérieure sévère résistante au traitement et dans la plupart des atteintes postérieures. Sa posologie ainsi que sa décroissance seront décidées en accord avec le pédiatre et seront ajustées en fonction de l'évolution locale. Ceci explique la nécessité de visites fréquentes et régulières chez l'ophtalmologiste.

Un régime alimentaire particulier indispensable pendant cette période est également mis en place par le pédiatre ainsi qu'une supplémentation en potassium et en calcium. La surveillance pédiatrique est donc capitale pour pouvoir dépister très précocement les complications du traitement chez l'enfant.

En cas d'échec de la corticothérapie ou pour réduire les doses de corticoïdes on peut avoir recours aux immunosuppresseurs. Ces médicaments ont tous des effets secondaires potentiels graves qui justifient un suivi très rigoureux.

## Etiologie

Chez un certain nombre d'enfants aucune étiologie n'est retrouvée malgré une recherche minutieuse.

La liste des étiologies des uvéites de l'enfant est longue. Nous retiendrons les principales sans les détailler.

-La majeure étiologie retrouvée chez l'enfant est l'arthrite juvénile idiopathique, maladie inflammatoire chronique qui peut toucher les enfants de tous les âges avec des formes cliniques variables selon l'âge (oligo-articulaires ou poly-articulaires). Le risque de développer une uvéite varie statistiquement selon le type d'atteinte et c'est en fonction de cela que l'on adaptera la surveillance ophtalmologique.

-D'autres maladies inflammatoires rhumatismales de l'enfant peuvent aussi être accompagnées d'uvéites.

On retiendra par ailleurs :

-Des maladies systémiques comme la sarcoïdose, la maladie de Behcet, le syndrome de Vogt-Koyanagi-Harada.

-Des maladies infectieuses virales (herpès, varicelle, zona, cytomégalovirus….), parasitaires (toxoplasmose, toxocarose oculaire, onchocercose…), bactérienne (staphylocoque, streptocoque, tuberculose…), spirochètes (maladie de Lyme….)

-Des causes plus rares, TINU syndrome (néphrite interstitielle aiguë), maladie de Crohn, maladie de Kawasaki….

Cette liste n'est pas exhaustive ce qui démontre combien les étiologies des uvéites de l'enfant sont nombreuses et variées. Ceci implique que la prise en charge des enfants atteints nécessite une recherche très précise menée par un pédiatre spécialisé dans ce genre de pathologies avant de décider d'un traitement

## Les glucocorticoïdes

### Chapitre 1

Les glandes surrénales sont situées au-dessus des reins. Elles ont la forme d'un chapeau tyrolien de quelques centimètres et sont constituées de deux parties, une zone centrale ou médullosurrénale qui synthétise l'adrénaline et une zone périphérique organisée en trois couches qui secrète plus particulièrement trois types d'hormones. De la partie la plus profonde à la périphérie, les corticosurrénales produisent des androgènes, des hormones dites glucocorticoïdes parce qu'elles possèdent une action hyperglycémiante (cortisol, cortisone et corticostérone) et des minéralocoticoïdes (principalement l'aldostérone) qui provoquent la rétention du sodium et la fuite urinaire du potassium. Ces hormones sont synthétisées à partir du cholestérol grâce à des enzymes spécifiques. Les surrénales secrètent environ 20 mg de glucocorticoïdes par 24h, principalement du cortisol. Le pic de production se situe en fin de nuit. La production de ces hormones est contrôlée par l'axe hypothalamo-hypophysaire (ACTH hypophysaire elle-même stimulée par la CRH hypothalamique) activé en cas de stress.

Les glucocorticoïdes ont été découverts en 1935 mais c'est en 1948 que leur pouvoir anti-inflammatoire a été mis en évidence. Cette découverte et

la synthèse de ces hormones ont valu le prix Nobel à E.C. Kendall, T. Reichstein et P. Showalter Hench. Des doses élevées de glucocorticoïdes naturels sont nécessaires pour obtenir un effet anti-inflammatoire. A ces doses les glucocorticoïdes présentent aussi des effets communs aux autres corticoïdes. C'est pourquoi dès les années 50, de nouvelles molécules ont été synthétisées pour amplifier les propriétés anti-inflammatoires des glucocorticoïdes et réduire les effets minéralocorticoïdes par rapport aux hormones naturelles.

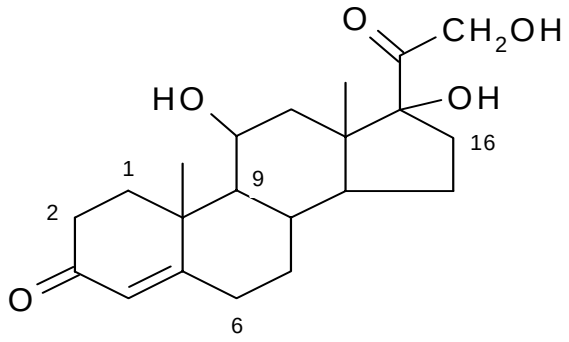


Cortisol

On a pu multiplier 4 à 5 fois l'activité glucocorticoïde du cortisol et de la cortisone sans modifier leurs propriétés minéralocorticoïdes en introduisant par exemple une double liaison en C1-C2 sur les molécules initiales, on obtient ainsi la prednisone et la prednisolone.

L'addition d'une fonction méthyle en position 6-alpha renforce encore les effets anti-inflammatoires et diminue les effets de type minéralocorticoïdes, c'est le cas de la méthylprednisolone; l'addition d'un fluor en C9 permet d'obtenir des molécules dont le pouvoir anti-inflammatoire est 25 à 30 fois supérieur aux molécules naturelles (betaméthasone, dexaméthasone).

Malgré d'importantes recherches pour réduire les effets secondaires en adaptant les modes d'apport (injection locale, doses minimales et dégressives, libération ciblée) les inconvénients à long terme de la corticothérapie restent importants, en particulier chez l'enfant (retard de croissance, prise de poids, néphropathie, ostéoporose, glaucome, cataracte, complications cutanées et digestives, risque infectieux accru…). C'est pourquoi la recherche d'autres molécules doit rester active.

| Molécule | Equivalence (mg) | Pouvoir anti-inflammatoire | Activité minéralo-corticoïde |
|---|---|---|---|
| Cortisol | 20 | 1 | 1 |
| Cortisone | 25 | 0,8 | 0,8 |
| Prednisone* | 5 | 4 | 0,8 |
| Prednisolone | 5 | 4 | 0,8 |
| Méthylprednisolone | 4 | 5 | 0,5 |
| Triamcinolone | 4 | 5 | 0 |
| Paraméthasone | 2 | 10 | 0 |
| Betaméthasone | 0,6 | 25 | 0 |
| Dexaméthasone | 0,75 | 30 | 0 |

* La prednisone est transformée par le foie en prednisolone

## DIETETIQUE

Adaptation de l'alimentation en fonction du dosage de la cortisone.

Mme JEAN-BAPTISTE
Diététicienne
Hôpital PITIE SALPETRIERE

La mise en place d'une corticothérapie implique une modification des habitudes alimentaires : un contrôle de l'apport en sel, la limitation de la consommation des glucides (sucre) et en lipides (graisses) et une augmentation de l'apport en calcium. La suppression du sel est sans doute la privation la plus difficile à compenser. En effet elle entraîne des difficultés d'adhésion au régime. Nous sommes tous conditionnés dès notre enfance à apprécier les goûts plutôt salés. Même certaines expressions françaises comme « le sel de la vie » nous le remettent en mémoire. Une étude récente a fait apparaître que notre consommation de sel en France était beaucoup trop importante. Les recommandations de l'OMS (organisme mondiale pour la santé) situent les besoins souhaitables, entre 6 à 8 g de sel par jour. Actuellement la consommation Française se situe entre 10 à12 g par jour : cela devient un problème de santé public. L'Etat s'est donc engagé à diminuer de 20% l'apport en sel de l'alimentation des Français d'ici quatre ans.

***Actuellement dans le service.***

Lors de la mise en place de la corticothérapie en ophtalmologie 1 mg corticoïde / kg / jour on préconise une réduction à 1,5 à 2 g de sel par jour.

- **Alimentation à 1,5 - 2 g de sel**

Suppression du sel d'assaisonnement et de cuisson
Suppression des aliments industriellement salés :
Pain
Fromages
Charcuteries
Conserves

**Plats cuisinés**

Coquillage
Viande et poisson fumés

Pour l'élargissement du régime : à 0,5 mg de corticoïde/kg/jour régime à 4 - 5 g de sel par jour. Partant d'un régime sans sel ajouté qui apporte déjà 1,5 à 2 g de sel on rajoute 2 à 3 g de sel par jour.

Pour 0,25 mg de corticoïde /kg/jour l'élargissement du régime se porte à 5 à 6 g de sel par jour .toujours la même base de régime sans sel et ajouter 3 à 4 g de sel par jour.

En pratique, que représente **1 g de sel** :

40 g de fromage
30 g de saucisson
60 g de jambon
50 g de céréales de petit déjeuner
40 g de biscuits apéritif
3 sardines à l'huile
80 g de pain
40 g de charcuterie
15 g de moutarde salée
60 g de cornichons
50 g de vinaigrette du commerce
200 g de légumes en conserve

**Plats cuisinés industriels**
**1 portion = 350 g**
**Viandes et légumes = 2 g de sel**

**Cassoulet = 3 g de sel**
**Choucroute = 6 g de sel**

Récapitulons cette nouvelle information, la base du régime sans sel doit toujours rester la même, mais selon votre dosage vous rajouterez de 2 à 4 g de sel par jour. Vous effectuez votre choix dans la liste des produits cités, ou bien utilisez du sel en dosette de 1 g.

Voici les nouvelles modifications qui vous permettrons d'avoir un régime plus adapté à votre traitement, vous permettant un meilleur confort.

## Le Champ visuel

Par l'équipe d' orthoptistes du service d'ophtalmologie de la Pitié-Salpêtrière

Qu'est-ce qu'un champ visuel ?
Le champ visuel (monoculaire) est l'étendue de l'espace dans laquelle l'œil perçoit les lumières. Cet œil est immobile, regarde devant un point fixe, la tête étant immobile aussi. Son exploration permet l'étude de toutes les voies optiques qui vont de la rétine au cortex occipital. Toute anomalie existante sera alors mise en relief.

Pour pratiquer cet examen il existe deux types d'appareil : l'automatique et le manuel.

- L'automatique, appelé Humprey ou Octopus, est dit statique: un spot lumineux apparaît et disparaît à des endroits fixes. La taille du point est constante, seule sa luminosité varie.
- Le manuel, appelé Goldmann, est dit cinétique car l'examinateur déplace le spot lumineux jusqu'à ce qu'il entre dans le champ de vision du patient. Dans cette technique la taille du spot et sa luminosité varient.

Quel que soit le type d'examen de champ visuel, cela n'est pas douloureux pour le patient car l'examinateur ne touche pas l'œil ; il s'agit juste d'un travail d'observation.

Le but de cet examen est de localiser les éventuelles anomalies, d'apprécier la sensibilité rétinienne, d'évaluer l'étendue et la profondeur du ou des déficits.

A terme, cet examen signale toute évolution du champ visuel du patient et permet ainsi d'aider à poser une indication thérapeutique.

## La cataracte

La cataracte est l'opacification du cristallin. Son évolution est le plus souvent lente entraînant une perte de plus en plus importante de la vision.

<u>Les différents types de cataracte :</u>

1. La cataracte des personnes âgées provient du vieillissement du cristallin.
2. La cataracte secondaire (d'évolution rapide) est due à un traumatisme ou à une infection grave (diabète, décollement de la rétine, uvéites)
3. La cataracte congénitale nécessite un diagnostic précoce chez l'enfant afin d'intervenir le plus tôt possible suivant l'importance de l'opacification.

## Symptomatologie

- Vue floue, brouillée, sensation de voir à travers un léger brouillard.
- Eblouissement (au soleil, à la conduite de nuit), hypersensibilité à la lumière vive.
- Diminution de l'éclat des couleurs.

## Traitement

L'intervention chirurgicale est le seul traitement existant. Elle se pratique sous anesthésie locale, en ambulatoire, le patient peut rentrer chez lui le soir même ou le lendemain.

Le cristallin est composé d'un noyau contenant des protéines transparentes enveloppées dans une capsule transparente.

Il existe 2 types d'intervention.

L'intervention consiste à enlever le noyau du cristallin opacifié :

-soit par extraction simple (sans fragmentation du noyau)

-soit par phacko-émulsification (le noyau est fragmenté sous l'action d'une sonde aspirante vibrant à une fréquence ultrasonique). Cette technique permet une récupération plus rapide de la vision.

L'absence de cristallin (aphakie) entraîne une hypermétropisation très importante. Ce défaut est corrigé en remplaçant le cristallin par un implant (lentille optique) dont la puissance est calculée suivant certains paramètres.

Dans les cas où l'implant n'a pu être mis en place (contre-indications médicales ou chirurgicales), cette correction se fera par le port d'une lentille de contact ou de lunettes.

La vision est rapidement bonne, mais il faut environ deux mois pour récupérer une vision définitive.

## Précautions à prendre

Les suites opératoires sont souvent simples :

- traitement local (diminue les risques infectieux)
- absence d'effort violent
- pas de choc sur le globe oculaire.

## Complications

Dans 1 à 5% des cas (sur environ 20000 personnes opérées par an), il peut se produire des complications infectieuses, inflammatoires ou hémorragiques.

## Témoignage de la mère de Céline élève de 3ème

Céline, à l'école, n'est pas beaucoup aidée pour son handicap ; lorsqu'elle voit mal, elle n'écrit pas, je lui fais donc les photocopies des cours. Je demande à un de ses camarades de classe de me prêter ses cahiers, juste le temps de faire les photocopies, au collège même.

Ses professeurs lui agrandissent les textes. Ils peuvent le faire car ils sont dans un petit collège. Je ne sais pas si l'an prochain au lycée, on s'occupera un peu de Céline.

De plus, Céline ne peut pas travailler sur l'ordinateur au collège car l'écran est trop petit.

En classe, elle écrit sur du papier ligné, les carreaux lui font mal aux yeux.


- *Directeur de publication :* Mme Claude ANDRIEUX
- *Comité de rédaction :* Mme Martine LABORDE et M. Gilles SAURAT
- *Conception et réalisation :* Melle Joëlle MASLÉ

Journal trimestriel Dépôt légal : 1er trimestre 2006 ISSN : 1760-155X