INFLAM'ŒIL

13 rue Dubrunfaut
75012 PARIS
Tél. : 01 74 05 74 23
>SIREN N° 451 386 544 APE N° 00014

TYNDALL

Bulletin d'Informations et d'échanges

N°33 JUIN 2011

Site Internet : www.inflamoeil.org Courriel : inflamoeil@yahoo.fr

SOMMAIRE

1. L' éditorial de la Présidente
2. Journée d'informations médicales
3. La choriorétinite de Birdshot
4. Questions-réponses sur les uvéites
5. Les programmes de recherche
6. Bon à savoir

Le 26 mars 2011, la matinée d'information de l'association Inflam'oeil a réuni une centaine de personnes autour du thème : « La choriorétinite de type Birdshot ».

Chers Amis,

Ce numéro de Tyndall est consacré à la journée d'information médicale annuelle de l'association Inflam'oeil qui a précédé l'assemblée générale le 26 mars dernier. Vous trouverez sur le site Internet : www.inflamoeil.org la composition du nouveau conseil d'administration et des précisions sur les projets 2012, année du 10ème anniversaire d'Inflam'oeil. N'hésitez pas à nous faire part de vos idées pour que cet évènement soit dignement fêté !

A noter dans le « Bon à savoir » les groupes de parole organisés dans le service d'ophtalmologie de la Pitié-Salpêtrière pour le soutien psychologique des patients.

Un grand Merci à Madame Chantal Savidan-Torrano qui a remis à Inflam'oeil le chèque de la vente de son très beau tableau intitulé « L'oeil de la forêt », photo page 8.

Très bonnes vacances à tous.

Claude Andrieux

Fondation Groupama pour la santé
Vaincre les maladies rares

" Edité grâce au soutien de la Fondation Groupama ''

La choriorétinite de Birdshot

Sujet développé par le Professeur Phuc LeHoang, chef du service d'Ophtalmologie à la Pitié-Salpêtrière, Président de l'Association Internationale d'Inflammation Oculaire (IOIS).

Dès 1981 à la Pitié-Salpêtrière, 83 patients présentant une choriorétinite de type Birdshot ont reçu un traitement à base de ciclosporine. Auparavant et pendant de nombreuses années encore aux Etats Unis, les malades n'étaient soignés que lorsque leur acuité visuelle était réduite à 5/10ème, par des injections latéro-bulbaires de corticoïdes tous les 6 ou 8 mois. Or, il s'est avéré depuis, qu'un traitement énergique, entrepris dès les premiers symptômes, associant corticothérapie per os et immuno-modulateur permettait une préservation notable de l'acuité visuelle chez de nombreux patients.

La choriorétinopathie de Birdshot est une uvéite rare, touchant quelques centaines de personnes en France dont plus de 100 sont suivies à la Pitié-Salpêtrière. Cette maladie nécessite impérativement un suivi en milieu hospitalier.

Diagnostic :

Typiquement, le patient est une femme de 50 à 55 ans, dont les yeux sont apparemment normaux. Elle se plaint de mouches volantes, de photophobie, d'un changement de sa vision des couleurs et de difficultés à conduire la nuit.

L'examen ophtalmologique révèle des taches jaunâtres multiples en fond d'oeil. L'angiographie au vert d'indocyanine révèle plus précocement des taches noires, débutant à la périphérie de la rétine. Les photos suivantes fournies par le Docteur Christine Fardeau illustre bien l'aspect du fond d'oeil à la lampe à fente et à l'angiographie.

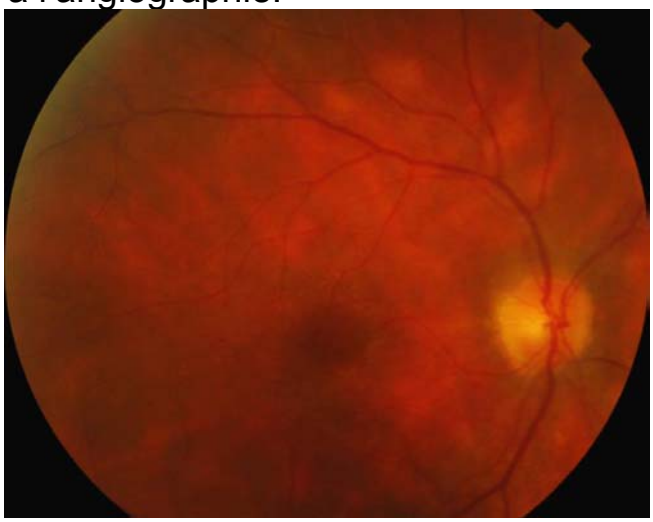

Cette photo du fond d'oeil montre des taches de dépigmentation profonde.

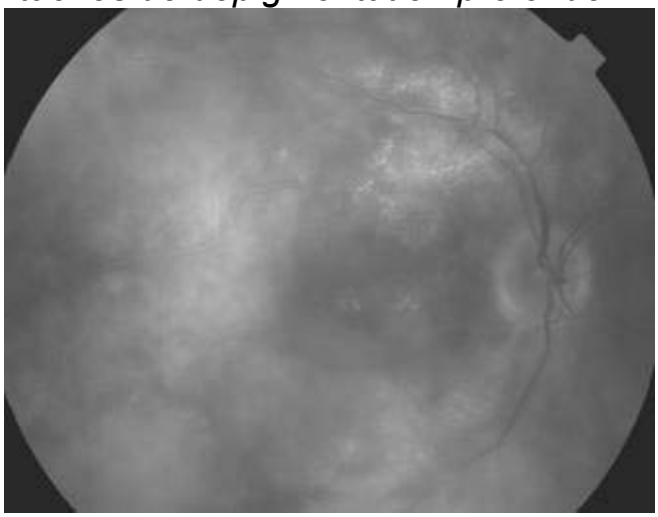

Angiographie rétinienne à la fluorescéine.

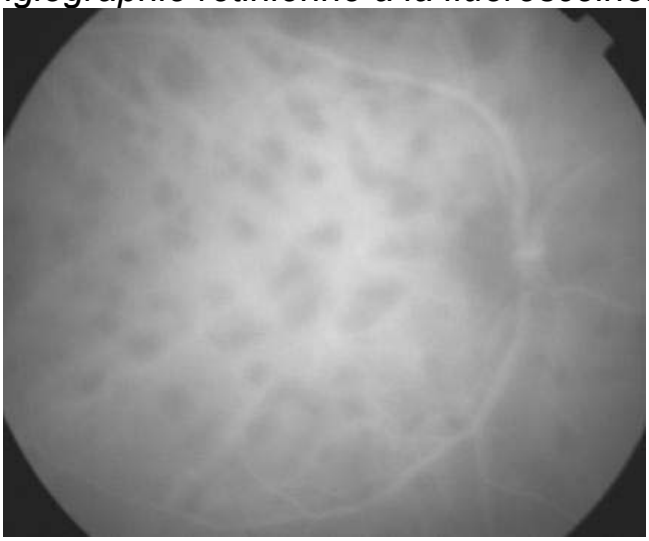

Angiographie rétinienne au vert d'infracyanine, dérivé moins allergisant de l'indocyanine. Les taches noires correspondent à des nodules choroïdiens.

Le champ visuel s'altère également à partir de la périphérie. Les altérations sont bien visibles si on pratique un champ visuel de Goldman, appareil en voie de disparition parce qu'il n'est plus en vente.

Un diagnostic précoce, avant l'apparition des taches, peut être obtenu par électrorétinographie multifocale (ERG).

L'OCT permet de confirmer un éventuel oedème maculaire.

Le typage HLA A29 est retrouvé dans plus de 97% des cas.

Traitement :

Il faut traiter dès l'apparition des mouches volantes et d'un Tyndall (flou dans l'humeur aqueuse ou le vitré) même s'il n'y a pas de baisse d'acuité visuelle, parce que celle-ci apparaîtra tôt ou tard. En effet, seules 5% des « Birdshots » restent stables en absence de traitement.

En France, le traitement initial, le moins toxique, est la corticothérapie per os (comprimés) pendant plusieurs mois et en cas d'œdème maculaire, des flashs de solumédrol. Quinze jours après ces flashs, l'œdème doit avoir disparu. Les flashs sont suivis par plusieurs mois de corticothérapie en comprimés. Si à long terme, la corticothérapie s'avère insuffisante, des immuno-modulateurs sont ajoutés au traitement, ce qui permet une baisse progressive des corticoïdes.

Premier immuno-modulateur utilisé pour la « Birdshot », la ciclosporine s'est généralisée en France après une étude multicentrique prouvant son efficacité. Mais dès 3 ans après les premières prescriptions à la Salpêtrière, la ciclosporine s'est révélée néphrotoxique pour certains patients. C'est une drogue qui ne peut pas être prescrite à long terme sans l'avis d'un néphrologue. D'où la collaboration avec le service du Pr Deray à la Pitié Salpêtrière et les travaux du Dr Isabelle Tostivint qui suit aujourd'hui encore les patients qui sont ou ont été sous ciclosporine.

Différents traitements peuvent être proposés :
- les immunoglobulines associées à 5 à 6 mg de Cortancyl
- le mycophénolate mophétyl seul ou en association avec le Cortancyl
- l'interféron
- les anti-TNF marchent dans certain cas
- l'anti-récepteur de l'IL1 qui constitue un espoir récent.

Suivi :

Sous l'effet de la corticothérapie à haute dose, les taches noires visibles à l'angiographie au vert d'indocyanine disparaissent. On introduit alors un immuno-modulateur pour stabiliser l'inflammation.

Même si l'acuité visuelle est basse (2/10ème), il faut soigner et suivre le patient régulièrement tous les 6 mois avec angiographie et champ visuel de contrôle.

Conclusion :

La choriorétinopathie de Birdshot est une uvéite chronique invalidante, les protocoles de soins sont nombreux et le traitement doit être adapté individuellement au patient, avec pour but de conserver la vision, ce qui est tout à fait possible si on traite tôt et fort.

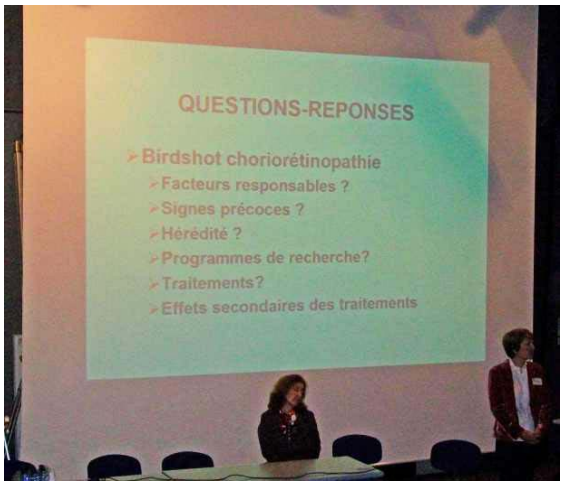

Questions – Réponses sur les uvéites

Pas moins de quatre ophtalmologistes de renom étaient présents pour répondre aux questions des personnes présentes : Pr Isabelle Cochereau, Présidente du Conseil Scientifique d'Inflam'oeil et chef du service d'ophtalmologie de l'hôpital Bichat et de la Fondation Rothschild, Pr Bahram Bodaghi, Dr Christine Fardeau et Pr Phuc LeHoang du service d'ophtalmologie de la Pitié-Salpêtrière.

- Parmi les facteurs déclenchants, quel est le rôle du stress ?

Le rôle du stress a été étudié par les Anglo-saxons qui concluent que celui-ci ne joue pas, mais les ophtalmologistes français ne sont pas de cet avis. En effet, le stress provoque une sécrétion naturelle de cortisone et en cas de maladie récurrente, on peut penser que la cortisone va manquer parce qu'elle est utilisée plus pour maîtriser le stress que pour contrôler l'inflammation.

- La maladie se calme-t-elle avec l'âge ?

Il n'y a pas d'étude sur ce sujet. En cas d'atrophie rétinienne et de prise en charge tardive, le pronostic n'est pas bon parce que l'atrophie de la rétine va s'accentuer avec l'âge. Par contre, si la prise en charge est précoce et fait appel aux nouvelles thérapeutiques, le pronostic est meilleur et la maladie peut s'éteindre avec le ralentissement de la capacité inflammatoire liée à l'âge et au ralentissement de la production d'hormones notamment.

- Quelle est la durée de la rémission ?

La disparition d'un oedème est une très bonne chose pour préserver le champ visuel mais il n'y a pas de durée de rémission déterminée. Si la réponse au traitement est anatomiquement favorable, la rémission peut durer plusieurs années et se poursuivre après arrêt du traitement. Il faut changer de traitement si nécessaire pour obtenir cette rémission et à chaque changement, il faut refaire tous les examens pour avoir un point de comparaison.

- Cataracte et Birdshot ?

La cataracte est favorisée par l'inflammation et la corticothérapie, en particulier si celle-ci comporte des injections sous-ténoniennes

La cataracte ne s'opère pas tant que l'inflammation est active. Une corticothérapie pré et post-opératoire est indispensable. Malgré les effets secondaires, il faut traiter une « Birdshot » même sans oedème maculaire, trop souvent on ne soigne pas et c'est un tort, la maladie peut progresser de façon insidieuse et l'atrophie de la rétine est irréversible lorsqu'il y a atteinte des neurones ; ce qui est perdu est perdu, sauf si l'atteinte est purement inflammatoire.

- Rôle du HLA A29 ?

Un modèle de HLA A 29 murin, réalisé par Madame Yvonne de Kozac, Directeur de recherche à l'INSERM, présente spontanément une « Birdshot ». Chez l'homme, 7,4% sont porteurs du gène HLA A29 et l'uvéite de Birdshot est rare

(quelques centaines seulement en France). Il y a certainement implication d'un agent infectieux déclenchant tel qu'il peut s'observer dans certaines pathologies, l'ulcère de l'estomac par exemple ou du syndrome de Fuchs dont on sait maintenant qu'il est dû dans 100% des cas à une infection par le virus de la rubéole. Des anticorps de la rubéole peuvent être retrouvés jusque dans l'humeur aqueuse des patients. On trouvera peut-être un jour, le ou les agents infectieux déclenchant la « Birdshot ». Il y a aussi certainement un rôle possible d'autres gènes proches du A29.

Les cas familiaux de maladie de Birdshot sont très rares. Une étude multicentrique a conduit à identifier 5 familles en France.

- Angiographie au vert d'indocyanine ou à la fluorescéine ?

Le vert d'indocyanine a l'avantage de passer dans le compartiment situé sous la rétine, ce qui permet une meilleure vision de la choroïde, éponge vasculaire dont il assure une coloration spécifique.

Dans la partie postérieure de l'œil se trouvent plusieurs couches. Imaginez un mille feuilles, avec au-dessus du sucre et en dessous de la crème correspondant à l'éponge vasculaire choroïdienne. Lorsqu'on injecte simultanément de la fluorescéine et du vert d'indocyanine, la fluorescéine colore rapidement les vaisseaux de la rétine en surface, tandis que le vert d'indocyanine colore plus tardivement les vaisseaux profonds de la choroïde. C'est là qu'on voit des taches noires correspondant aux vaisseaux nécrosés. La rétine peut être impeccable et la choroïdite nécrosante, d'où une réduction progressive du champ visuel.

- Birdshot et lésions cérébrales?

Il n'y a pas de manifestation cérébrale dans cette maladie. Il faut chercher une infection ou une tumeur en cas d'atteinte cérébrale.

- Qu'est-ce que l'Osurdex ?

C'est une petite capsule biodégradable de déxamétasone enrobée dont la durée d'action est de 6 mois, à ne pas confondre avec d'autres implants à durée d'action différente.

Injectée dans l'œil, elle est surtout proposée en cas d'uvéite unilatérale. Une étude multicentrique publiée en début d'année a abouti à une autorisation aux USA. En France et en Europe, l'Osurdex est autorisé pour l'occlusion de la veine centrale de la rétine mais pas pour les inflammations.

Pour la « Birdshot », les traitements systémiques paraissent plus appropriés à quelques exceptions près.

- Antibiotiques et immuno-modulateurs?

Ils sont compatibles. L'antibiotique protège contre l'infection et l'immuno-modulateur calme l'inflammation et prévient sa récidive.

- Sports et Uvéites ?

Pas de sports interdits sauf les sports traumatisants. Une activité sportive quotidienne est au contraire nécessaire sous corticothérapie pour maintenir une musculature mise à mal, mais pas de jogging sur le béton à cause des risques de fracture. Tout ce qui est traumatisant pour les os est à éviter. Attention aussi au bain dans les rivières et dans les piscines, portez des lunettes à cause du risque d'amibe.

La plongée sous-marine n'est pas très favorable en cas d'uvéite à cause des problèmes d'oxygénation et de la fragilité du nerf optique, même chose pour l'alpinisme.

- Uvéite et sclérose en plaque ?

Une discussion doit s'engager entre les spécialistes qui suivent le malade pour acquérir la certitude qu'il s'agit bien d'une sclérose en plaque et éliminer notamment une possible maladie de Lyme. Si la sclérose en plaque est confirmée, l'Imurel ou l'Interféron peuvent être prescrits.

- Uvéites et risques de cécité ?

Le pronostic des uvéites est bon lorsque la prise en charge est précoce.

D'une façon générale, les traitements ont permis une réduction spectaculaire des cas de cécité pour certaines uvéites. Isabelle Cochereau a montré dans sa thèse par exemple que la maladie de Behçet non traitée conduisait à la cécité en 3 ans dans 75% des cas et dans 90% des cas en 10 ans.

- Problème des effets secondaires des traitements ?

Les effets secondaires de la corticothérapie sont bien connus et peuvent être bien gérés. Demandez conseil à la diététicienne du service d'ophtalmologie de la Pitié-Salpêtrière Madame Jean-Baptiste ou à Inflam'oeil.

Adoptez une bonne hygiène de vie avec du sport non traumatisant et oubliez le tabac très déconseillé.

- Uvéite et mouches volantes ?

La vision de mouches volantes est un phénomène normal chez les myopes. Si elles résultent d'une l'inflammation active, elles peuvent disparaître lorsque l'inflammation se calme. Mais il est préférable de s'accommoder des corps flottants cicatriciels parce que leur traitement peut provoquer une cataracte.

- Conduite et uvéite ?

Il faut distinguer la conduite liée à la profession et la conduite personnelle.

La plupart des patients continuent à conduire le jour mais l'éblouissement et la vision nocturne difficile doivent être pris en compte par les patients pour ne pas mettre leur vie et la vie d'autrui en danger.

Les patients qui éprouvent des difficultés à conduire et qui doivent se déplacer en voiture pour leur profession doivent envisager une demande de reclassement au moins provisoire.

Pour plus de précisions voir le chapitre « Bon à Savoir »

- Uvéite et éblouissement ?

Il faut avoir à l'esprit que les lunettes teintées ont leurs limites et ne sont pas très efficaces en cas de dysfonctionnement de la rétine. Ne portez pas de lunettes trop teintées qui réduisent encore une vision altérée.

- Uvéite et grossesse ?

Selon les cas, la grossesse peut amener une rémission de l'uvéite ou au contraire déclencher une uvéite.

- Uvéite et spondylarthrite atrophiante?

L'uvéite est antérieure, aiguë à oeil rouge et très douloureux. Des antalgiques peuvent être associés au traitement à base d'atropine, de corticoïdes par voie topique, voire d'immuno-modulateurs.

- Les uvéites de l'enfant ?

L'uvéite de l'enfant peut être suivie en ophtalmologie mais les opérations de la cataracte, de plus en plus rares, sont réalisées en pédiatrie, à Necker ou au Kremlin-Bicêtre pour la région parisienne. La collaboration entre ophtalmologiste et pédiatre est indispensable.

- Immuno-modulateurs ou immuno-suppresseurs, quelle différence ?

On utilisait autrefois des cytotoxiques qui tuaient les cellules inflammatoires d'où le terme immunosuppresseurs. Actuellement, la plupart des médicaments sont des immuno-modulateurs qui jouent sur la production des protéines inflammatoires ou sur leurs récepteurs.

- Uvéite et profession ?

Les professionnels en contact avec les animaux sont plus exposés que d'autres à certains types d'uvéites, infectieuses ou parasitaires.

- Comment fait-on pour identifier un agent infectieux ?

Il est important d'éliminer une infection avant toute corticothérapie isolée et d'identifier un agent infectieux pour traiter la maladie. La recherche de l'agent infectieux est effectuée dans le sang et dans l'humeur aqueuse ou le vitré après vitrectomie.

Des services hautement spécialisés existent qui savent identifier des morceaux d'ADN ou d'ARN bactériens.

L'identification des bactéries dites fastidieuses (difficiles à identifier) est réalisée à la Timone à Marseille. Les virus sont identifiés dans un autre hôpital.

- Le Nystagmus a-t-il un rapport avec l'uvéite ?

C'est une maladie congénitale qui peut compliquer la prise en charge d'une uvéite.

Programmes de recherche

Protocoles de recherche sur les nouveaux traitements

- Initiation d'une seconde étude multicentrique, dans plusieurs pays, d'un analogue de la ciclosporine (Etude Lux) en phase III (*voir la définition de la phase III d'un protocole dans le n°32 de Tyndall)*. Quatre à huit personnes sont inclues dans chaque centre avec une surveillance à long terme des patients.

- Etude Interféron à long terme pilotée par le Dr Christine Fardeau.

- L'Evaluation des cellules T régulatrices est terminée. Les lymphocytes T régulateurs de trois personnes ont été isolés, comptés et activés puis prélevés dans une seringue dans laquelle le taux de lymphocytes T régulateurs peut atteindre 80 à 85%. Ce protocole est unique au monde. Les expérimentateurs attendent l'autorisation de l'AFSSAPS pour passer à la phase d'injection.

Rôle du suivi psychologique

Les psychothérapeutes de la Pitié-Salpêtrière vont soumettre un projet de recherche clinique sur 3 ans portant sur deux populations différentes : des patients suivis pour uvéite pris en charge psychologiquement et les patients non pris en charge.

BON A SAVOIR

Assurance maladie :

A compter du 2 mai 2011 le taux de remboursement des médicaments a vignettes bleue passe de 35% à 30 %. Ce nouveau taux concerne aussi les médicaments homéopathiques et certaines préparations dont le « Service Médical Rendu » (SMR) est considéré comme modéré.

Aptitude médicale à la conduite et troubles de la vision :

Arrêté du 31 août 2010 modifiant l'arrêté du 21 décembre 2005 fixant la liste des affections médicales incompatibles avec l'obtention ou le maintien du permis de conduire ou pouvant donner lieu à la délivrance de permis de conduire de durée de validité limitée, **paru le 14 septembre 2010 au Journal Officiel** et entré en vigueur le 15 septembre 2010.

Globalement, tout conducteur doit se tenir constamment en état et en position d'exécuter commodément et sans délai toutes les manœuvres qui lui incombent.

Il y a incompatibilité à la conduite d'un véhicule léger si, avec des lunettes ou des lentilles correctrices:

- la vision de loin est inférieure à 5/10 ou si le seul oeil fonctionnel a une acuité inférieure à 5/10,
- le champ visuel est inférieur à 120°, à 50° vers la gauche et /ou la droite et à 20° vers le haut et/ou le bas
- la nuit, si la vision nocturne est altérée

Pour les conducteurs qui ne satisfont pas aux normes d'acuité visuelle ou de champ visuel, un avis spécialisé doit être demandé avec mesure de la vision crépusculaire, de la sensibilité à l'éblouissement et aux contrastes.
Les normes sont différentes et plus sévères pour le permis de conduire un véhicule lourd.
Ce texte est consultable sur le site officiel ***Légifrance*** (http://www.legifrance.gouv.fr) document : permis de conduire, pages 5 (groupe léger altérations visuelles) et 15 (groupe lourd altérations visuelles). *Merci à Mme Christine Jolivet pour cette information.*

Groupes de parole :

Le mardi après-midi, Emmanuelle Dombrosky et Paulo Lollo, psychologues, organisent des groupes de parole au 4ème étage du Bâtiment Babinski à la Pitié-Salpêtrière.

Tél : 01 42 16 13 51



L'œil de la forêt

« C'est avec une grande joie que j'offre le bénéfice de la vente de ce tableau à l'association Inflam' oeil, en espérant que cela soutiendra la recherche pour vaincre cette maladie » Chantal Savidan-Torrano

Vers 2012

L'association Inflam'oeil recherche des correspondants en région pour participer à la mise en place de manifestations pour son 10ème anniversaire.
Si vous êtes volontaire, téléphonez à Joëlle Maslé : 01 74 05 74 23 ou à Martine Laborde : 06 12 83 93 63.

- *Directeur de publication :* Mme Claude ANDRIEUX
- *Comité de rédaction :* Mme Martine LABORDE, Mme Marie-Jo JOULAIN
- *Conception et réalisation :* Melle Joëlle MASLÉ

Journal trimestriel Dépôt légal : 2ème trimestre 2011 ISSN : 1760-155X